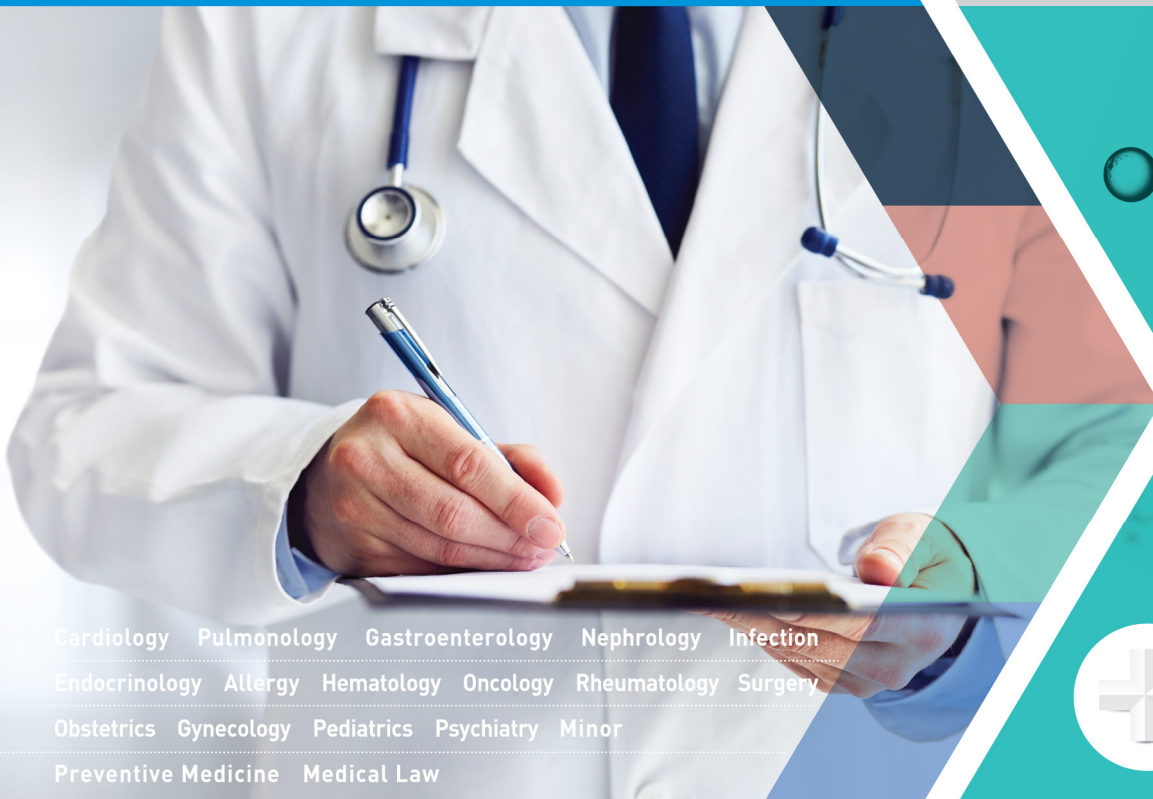

2024년 대비 PACIFIC K/M/L/E 최신 5개년 정오집

2023 | 2022 | 2021 | 2020 | 2019



Cardiology Pulmonology Gastroenterology Nephrology Infection
Endocrinology Allergy Hematology Oncology Rheumatology Surgery
Obstetrics Gynecology Pediatrics Psychiatry Minor
Preventive Medicine Medical Law


 Pacific Book



1권

페이지	분류	위치	수정 전	수정 후				
10	오타	문제풀이	• ~신경 신 실신 등 다양한 원인에~	• ~신경 성 실신 등 다양한 원인에~				
66	오류	문제분석	<table border="1"> <tr> <td>영상</td> <td>ECG1 : ventricular tachycardia ECG2 : delta wave</td> </tr> </table>	영상	ECG1 : ventricular tachycardia ECG2 : delta wave	<table border="1"> <tr> <td>영상</td> <td>ECG1 : WPW with AF ECG2 : delta wave</td> </tr> </table>	영상	ECG1 : WPW with AF ECG2 : delta wave
영상	ECG1 : ventricular tachycardia ECG2 : delta wave							
영상	ECG1 : WPW with AF ECG2 : delta wave							
67	오류	문제풀이	• ~심전도는 ventricular tachycardia 인데,~	• ~심전도는 WPW with AF 인데,~				
179	오타	심화학습	(cf. 심장눌림증에서는 Kussmaul's sign 이 없었 죠.~	(cf. 심장눌림증에서는 Kussmaul's sign 이 없었 죠.~				
190	오류	문제풀이	• ~Beck's triad(저혈압, 심음 감소, 경정맥압 감소)를 기억하자.	• ~Beck's triad(저혈압, 심음 감소, 경정맥 확 장)를 기억하자.				
269	오타	감별진단	2) 바터증후군은 thick ascending lim(TAL) 의~	2) 바터증후군은 thick ascending limb(TAL) 의~				

 2권

페이지	분류	위치	수정 전	수정 후
110	오타	심화학습	③ ~림프절축지	③ ~림프절 축지
215	용어	문제	2) 코든증후군(Cowden syndrome)	2) 카우덴증후군(Cowden syndrome)
	용어	문제	3) 피츠-제거스증후군(Peutz-Jeghers syndrome)	3) 포이츠-제거스증후군(Peutz-Jeghers syndrome)
216	오타	감별진단	1) ~modified amsterdam criteria를~	1) ~modified Amsterdam criteria를~
	오타	감별진단	5) Cronk n ite-Canada syndrome는~	5) Cronk n ite-Canada syndrome는~
278	오류	문제풀이	• ~ = 60.84로 32 이상이므로~	• ~ = 60.84로 32 초과이므로~
336	오타	심화학습	(2) Tumor marker : aFP	(2) Tumor marker : AFP
455	삭제	심화학습	(5) ① CPK ↑, serum myoglobin(+),~	(5) ① serum myoglobin(+),~
502	오타	심화학습	(2) * LM : Focal and se gmental sclerosis	(2) * LM : Focal and seg m ental sclerosis
	오타	심화학습	(4) * LM : Double contu or(tram track)	(4) * LM : Double contou r(tram track)
	오타	심화학습	 Podocyte M icrovillous transformation	 Podocyte m icrovillous transformation
503	오타	심화학습	(6) * EM : diffuse mesn agial proliferation	(6) * EM : diffuse mesan gial proliferation



3권

페이지	분류	위치	수정 전	수정 후
23	오타	문제풀이	• ~3) 안장 자기공명영상(sella MRI)이다.~	• ~3) 안장 자기공명영상(seller MRI)이다.~
24	오타	심화학습	(3) 4) ~또는 Posm 이 upper limit of normal에 ~ Uosm 이 300(specific~	(3) 4) ~또는 POsm 이 upper limit of normal에 ~ UOsm 이 300(specific~
258	오타	심화학습	(2) ③ * Glucocorticoid는 aplastic anemia 치료 로는 효과가 별로 없습니다.	(2) ③ * Glucocorticoid는 aplastic anemia 치료 로는 효과가 별로 없습니다.


4권

페이지	분류	위치	수정 전		수정 후	
			Lab	Anemia, Leukocytosis	Lab	Anemia
15	삭제	문제분석	Lab	Anemia, Leukocytosis	Lab	Anemia
59	오류	심화학습	(1) ③	secondary or adynamic or paralytic ileus : ~	(1) ③	secondary or paralytic(adynamic) ileus : ~
70	추가	감별진단		• 외상 후 기흉, 심장눌림증 등이 발생할 수 있으나~	1), 5) 외상 후 기흉, 심장눌림증 등이 발생할 수 있으나~	
87	추가	문제풀이		• ~최대한 빠른 시간 내에 대량의 물로 세척을 시작하는~	• ~최대한 빠른 시간 내에 대량의 물로 세척 (massive irrigation)을 시작하는~	
106	교체	심화학습	(3) ②	• 따라서 '생검 부위 결정 후 유방생검' • 바늘위치결정생검(needle localization biopsy)라고도 한다.	(3) ② • 따라서 생검부위를 결정하기 위한 바늘위치결정생검(needle localization biopsy)을 먼저 시행	
155	추가	심화학습	(2) ②	• Krukenberg tumor : ovary	(2) ② • Krukenberg tumor : ovary에 발생	
157	추가	감별진단	4)	면족위절제 : Antrum에 위치한 위암의 수술적 치료법이다.	4) 면족위절제 : Antrum에 위치한 위암의 수술적 치료법이다. 하지만 이 문제의 경우 악성 복수가 있으므로 배제한다.	
198	추가	문제분석	기타	DRE : AV 5cm mass	기타	DRE : AV 상방 5cm mass
199	추가	감별진단	2)	~항문연 상방 6cm 미만일 때 실시한다.	2) ~항문연 상방 6cm 미만일 때 실시하지만, 이 환자의 경우 수술 전 화학방사선요법 을 먼저 시행한다.	
201	용어	문제풀이		• 왼쪽 배꼽 위에서 만져지는 덩어리는 Sister Mary joseph's node 일 가능성이 있으며,~	• 왼쪽 배꼽 위에서 만져지는 덩어리는 Sister Mary Joseph's nodule 일 가능성이 있으며,~	
219	추가	감별진단	4)	~	1) Milan's criteria 만족하면 시행 가능하지만, 간기능이 좋은 환자에서 간절제로 완치를 기대할 수 있으면 간절제를 우선 시행한다. 4) ~	
246	오타	감별진단	2)	~수술 후 남겨 둘 간의 크기를~	2) ~수술 후 남길 간의 크기를~	
337	추가	감별진단	3)	조산의 기왕력이 있는 경우 또는 자궁경부 길이가 짧은 경우에 투여한다.	3) 조산의 기왕력이 있는 경우 또는 자궁경부 길이가 짧은 경우에 예방적으로 투여한다.	
415	추가	감별진단	5)	~	3) 발프로산 은 임신부에서 금기이다. 5) ~	
458	추가	감별진단	4)	~재생불량빈혈 등의 부작용을 유발한다.	4) ~재생불량빈혈 등의 부작용을 유발하여 금기 시된다(Category C).	
525	이동	문제풀이		• ~질점막과 자궁경부(Strawberry cervix)에서 흉반이 관찰되었으며, ~	• ~질점막과 자궁경부에서 흉반(Strawberry cervix)이 관찰되었으며, ~	
551	오류	문제풀이		• ~치료 중 하나인 TCA(삼염화아세트산 도포)가 가능하다.	• ~치료 중 하나인 TCA(삼염화아세트산) 도포 가 가능하다.	
587	교체	감별진단	5)	자궁이 있는 폐경 여성의 호르몬 대체요법이다.	5) 폐경 증상을 호소하는 환자 중 자궁이 있는 경우 시행한다.	



페이지	분류	위치	수정 전	수정 후
658	추가	감별진단	2) ~	1) 자궁경부절제술(conization)은 stage IA1에서 가임력을 보존할 때 시행한다. 2) ~
690	오타	문제분석	영상 Pelvic USG : 10.99cm×8.61cm – sized multiloculated.	영상 Pelvic USG : 10.99cm×8.61cm – sized multiloculated.
715	추가	문제분석	Lab CA-125 정상 범위, CA 19-9 41.7U/mL 소변 임신반응검사 음성	Lab CA-125 정상 범위, CA 19-9 증가 (41.7U/mL) 소변 임신반응검사 음성

5권

페이지	분류	위치	수정 전	수정 후
34	오타	문제풀이	• ~높고 estradiol은 낮은 hypergonadotrophic hypogonadism을 보이므로~	• ~높고 estradiol은 낮은 hypergonadotropic hypogonadism을 보이므로~
35	오타	심화학습	(2) ① * hypergonadotrophic hypogonadism : 위에서는 계속~	(2) ① * hypergonadotropic hypogonadism : 위에서는 계속~
64	오타	심화학습	(2) ② 폐혈관 근육의 과다 형성 : 만성 태아 전사소증, ~ (3) ③ ~상지/하지 복부의 SpO ₂ 혹은 PaO ₂ 의 차이가 있는 경우~	(2) ② 폐혈관 근육의 과다 형성 : 만성 태아 저산소증, ~ (3) ③ ~상지/하지 복부의 SpO ₂ 혹은 PaO ₂ 에 차이가 있는 경우~
117	삭제	심화학습	(2) ② 비화농성(감염 후 2~3주 후) : ~	(2) ② 비화농성(감염 2~3주 후) : ~
155	오타	심화학습	고식적 감압수술(colostomy) 후 근치 수술(Swenson, Duhamel, Soave)로 신경절이 있는 부위와 직장을 연결 무신경절 부위가 외괄약근에 국한된 경우 보툴리눔 독소 주사 or 항문 직장 근육 절제술	고식적 감압수술(colostomy) 후 근치 수술(Swenson, Duhamel, Soave)로 신경절이 있는 부위와 직장을 연결 무신경절 부위가 외괄약근에 국한된 경우 보툴리눔 독소 주사 or 항문 직장 근육 절제술
339	오타	감별진단	2) 생후 2~3개월째부터는 X선 검사 로도 진단 가능하다.	2) 생후 2~3개월째부터는 X선 검사 로도 진단 가능하다.
378	오타	심화학습	C. ~하는데, 잔구증상 또는 잔류증상 등을~	C. ~하는데, 잔구증상 또는 잔류증상 등을~
439	오타	심화학습	(2) ② • 주된 치료약물 : SSRI(TOC), TCA, MAOI, 비전형 항정신약	(2) ② • 주된 치료약물 : SSRI(TOC), TCA, MAOI, 비전형 항정신약
495	오타	심화학습	(2) ① ~가려움, 벌레가 기어가는 느낌, 망김 , 저립	(2) ① ~가려움, 벌레가 기어가는 느낌, 당김 , 저립
531	오타	심화학습	(4) ② ~(glutamate에 의한 excitotoxicity를 차단해 효과)	(4) ② ~(glutamate에 의한 excitotoxicity를 차단해 효과)



6권

페이지	분류	위치	수정 전	수정 후
156	추가	심화학습	(5) * ~없애주는 ‘유리체절제술’ 삼 출망막박리는~	(5) * ~없애주는 ‘유리체절제술’, 삼 출망막박리는~
171	오타	심화학습	(2) ① ~ 귀 볼(car lobe),~	(2) ① ~ 귓 볼(car lobe),~
226	오타	심화학습	(5) ② • 경한 증상(구역, 두통, 쇠약 , 독감같은 권태감)이~	(5) ② • 경한 증상(구역, 두통, 쇠약 , 독감같은 권태감)이~
312	이동	심화학습	(11) 분류오류(misclassification)	(11) Misclassification(분류오류)
509	오타	심화학습	① 2. 설명 및 동의 절차로 인하여 응급의료가 지체되면 환자의 생명이 위험 하여 지거나~	① 2. 설명 및 동의 절차로 인하여 응급의료가 지체되면 환자의 생명이 위험 해 지거나~
568	오타	심화학습	2) (1) 1)-(3) 에 해당하는 사유	2) (1) 1)의 (3) 에 해당하는 사유